Münster.1933.№/2 Med Diss.

Aus der chirurgischen Universitätsklinik Münster (Westf.)
Professor Dr. H. Coenen.

Osteomyelitis epiphysarea

bei einem 23 Jahre alten Manne, unter dem klinischen Bilde des »Perthes« verlaufend.

Inaugural-Dissertation

zur Erlangung der medizinischen Doktorwürde der Hohen Medizinischen Fakultät der Wilhelms-Universität zu Münster (Westf.)

Vorgelegt von Heinz Brüggemann
Medizinalpraktikant aus Bochum.

Münster 1931

BRAUN
DRUCK
BOCHUM

Referent: Priv.-Dozent Dr. Walter
Correferent: Professor Dr. Coenen
Dekan: Professor Dr. Herzog.

R. UNIV. BIBLIOTHEEK LEIDEN

Gedruckt mit Genehmigung der Medizinischen Fakultät der Westfäl. Wilhelms-Universität zu Münster (Westf.)

Meinen lieben Eltern!



Digitized by the Internet Archive
in 2026

https://archive.org/details/IA41555425_0167

Literaturverzeichnis.

Axhausen, G.: Neue Untersuchungen über die Rolle der Knorpelnekrose in der Pathogenese der Arthritis deformans. Arch. f. klin. Chir. Bd. 104, H. 2.

Axhausen, G.: Experimentelle Beiträge zur Genese der Arthritis deformans. Dtsche. Zeitschr. f. Chir. Bd. 110, S. 515.

Axhausen, G.: Epiphysennekrose und Arthritis deformans. Arch. f. klin. Chir. Bd. 129, S. 341.

Axhausen, G. und Pels: Experimentelle Beiträge zur Genese der Arthritis deformans. Deutsche Zeitschr. für Chir. Bd. 110, 1911.

Borchard, A.: Zur Frage der deformierenden Entzündung (Arthritis deformans) des Hüftgelenkes bei jugendlichen Individuen. Dtsche. Zeitschr. f. Chir. Bd. 85, 1906 S. 74.

Bergmann, E.: Theoretisches, Klinisches und Experimentelles zur Frage der aseptischen Knochennekrosen. Dtsche. Zeitschr. f. Chir. Bd. 206, 1927.

Brandes, M.: Ueber Verlauf, Behandlung und Aetiologie der Osteochondritis def. juv. cox. Med. Ges. Kiel 1919, Bericht: Med. Klinik 1920, H. 9, S. 275.

Brandes, M.: Beobachtungen zur Osteochondritis def. juv. Dtsche. Zeitschr. f. Chir. Bd. 131, H. 3 und 4, 1914.

Brandes, M.: Beobachtungen zur Osteochondritis def. juv. 43. Kongreß d. Deutschen Ges. f. Chir. Berlin 1914, Bericht: Zentralbl. f. Chir. 1914, H. 32.

v. Bruns und Honsell: Ueber die akute Osteomyelitis des Hüftgelenkes. Beitr. z. klin. Chir. 1899, Bd. 24, S. 41.

Borak und Goldhamer: Experimentelle Beiträge zur Röntgenanatomie und Pathologie der Gelenke. Fortschr. a. d. Geb. d. Röntgenstrahlen. Bd. 33 1925 u. Bd. 36.

Büttner, G.: Zur Aetiologie und Pathogenese der Perthes'schen Krankheit. Arch. f. klin. Chir. Bd. 136, 1925, S. 703.

Büttner, G.: Ueber die Perthes'sche Krankheit. Med. Klinik Jg. 21, 1925, Nr. 19 S. 685—88.

Caan, P.: Osteochondritis def. juv. cox., Coxa plana, Calvé-Legg-Perthes-Krankheit. Ergebnisse d. Chir. Bd. 17 1924.

Caan, P.: Das Röntgenogramm der Osteochondritis def. juv. cox. (Calvé-Legg-Perthes) und verwandter Erkrankungen. Fortschr. a. d. Geb. d. Röntgenstrahlen Bd. 33 1925 S. 223.

Cordes, E.: Ueber die Entstehung der subchondralen Osteonekrosen. Bruns Beitr. Bd. 149, S. 248 1930.

Coenen, H.: Die zentralen Knochenerkrankungen. Vortrag i. d. Ver. niederrhein.-westf. Chir. in Münster am 17. 11. 1928, Sonderabdruck aus der „Med. Klinik". Wochenschr. f. prakt. Aerzte. Verlag von Urban u. Schwarzenberg, Berlin N. 24.

Demel, R.: Ein tierexperimenteller Beitrag zur Gelenkinfektion. Archiv f. klin. Chir. 149, 1928, S. 213.

Drehmann, G.: Osteoarthritis def. juv. (Perthes), eine typische Belastungsdeformität. Beitr. z. klin. Chir. Bd. 91, 1914, S. 642.

Drehmann, G.: Südostdeutsche Chir.-Vereinigung. Bericht Zentralbl. f. Chir. Bd. 41, 1914, S. 191.

Eden, R.: Ueber Osteoarthritis def. coxae juv. Dtsche. Zeitschr. f. Chir. Bd. 117, 1912.

Frangenheim, P.: Zur Pathologie der Osteoarthritis def. juv. des Hüftgelenkes. Bruns Beitr. z. klin. Chir. Bd. 65 H. 1, 1909.

Fromme, A.: Die Bedeutung des Gelenkknorpels für die Pathogenese zahlreicher Gelenkerkrankungen. Berl. klinische Wochenschr. Bd. 57, H. 45, 1920, S. 1079.

Hackenbroch, M.: Aetiologie der Arthritis def. juv. des Hüftgelenkes. Zentralbl. f. Chir. 1921, H. 48, S. 1766.

Hackenbroch, M.: Beitrag zur Aetiologie und Pathologie der Osteochondritis def. cox. juv. Arch. f. Orthop. und Unfallchirurg. Bd. 21, H. 2, 1929.

Heintzmann und Engel: Epiphysenerkrankungen im Wachstumsalter. Klin. Wochenschr. H. 9 und 10, 1923.

Hoffa, A.: Verletzungen und Erkrankungen der Hüfte und des Oberschenkels. Handb. d. prakt. Chir. 4. Aufl. Bd. 5, 1914.

Hoffmeister, H.: Ueber Epiphysenschwund am Femurkopf. Dtsche. Zeitschr. f. Chir. Bd. 203/204, S. 449, 1927.

Kreuter, E.: Zur Aetiologie und Pathogenese der Osteochondritis def. juv. cox. Zentralbl. f. Chir. H. 38 1920.

Lang: Mikroskopische Befunde bei juv. Arthritis def. (Osteochondr. def. juv. cox. Legg-Calvé-Perthes) nebst vergleichenden Untersuchungen über die Femurkopfepiphyse mit besonderer Berücksichtigung der Fovea. Virchows Arch. f. pathol. Anat. u. Physiol. Bd. 239, H. 1, 1922.

Levy, R.: Zur Aetiologie der Osteochondritis def. cox, Zentralbl. f. Chir. 1920, H. 44.

Löhr, W.: Weitere Ergebnisse bei der Anwendung der Blutkörperchensenkungsprobe in der Diagnostik der chirurgischen Erkrankungen. Dtsche. med. Wochenschr. 1922, S. 388.

Lexer, E.: Allgemeine Chirurgie, Bd. 1, S. 242, Bd. 2 S. 213.

Müller, W.: Biologie der Gelenke. Leipzig 1929, Verlag von Joh. Ambrosius Barth.

Nußbaum, A.: Die arteriellen Gefäße der Epiphysen des Oberschenkels und ihre Beziehungen zu normalen und pathologischen Vorgängen. Beitr. z. klin. Chir. 1924, Bd. 130 und 1926 Bd. 137.

Perthes, G.: Beitrag zur Aetiologie der Osteochondritis def. nebst Bemerkungen zu den Artikeln von Sundt und Waldenström. Zentralbl. f. Chir. 1920, H. 22, S. 542.

Perthes, G.: Ueber Arthritis def. juv. Dtsche. Zeitschr. für Chir. Bd. 107 S. 111, 1910.

Perthes, G.: Osteochondritis def. oder Leggs-Disease. Zentralbl. f. Chir. Nr. 6, S. 123, 1920.

Phemister, M. D., Alex. Brunschwig, M. D. and Lois Day, Chicago: Streptococcal infektions of the epiphyses and short bones. Their relation to Kohler's disease of the tarsal navicular, Legg-Perthes' — disease and Kienböck's disease of the lunatum. Dep. of Surgery of the Univ. of Chicago, Chicago. The Journal of the Americ. medical Association 95, 995—1002, 1930.

Phemister: Köhler'sche-Legg-Perthes'sche und Kienböck'sche Erkrankung in ihren Beziehungen zu Streptococceninfektionen (s. vor.). Ref. Zentralorgan f. d. gesamte Chirurgie und ihre Grenzgebiete 1930.

Portwich: Ein Beitrag zur akuten infektiösen Osteomyelitis im Bereich des Hüftgelenkes. Dtsche. Zeitschr. f. Chir. Bd. 186, 1924.

Partsch, K.: Osteomyelitis des Hüftgelenkes. Bruns Beitr. Bd. 137, H. 4, 1926.

Riedel, G.: Beitrag zur pathol. Anatomie der Osteochondritis def. juv. cox. Zentralbl. f. Chir. H. 39, 1922.

Riedel, G.: Zur pathol. Anatomie und Aetiologie der Osteochondritis def. cox. juv. Virchows Arch. f. pathol. Anatomie und Physiologie Bd. 244, 1923.

Rost, F.: Experimentelle und klinische Untersuchungen über chronische und granulierende Entzündungen des Knochenmarkes. Dtsche. Zeitschr. f. Chir. Bd. 125, 1913.

Rost, F.: Pathologische Physiologie des Chirurgen. 3. Auflage, Verlag F. C. W. Vogel in Leipzig.

Roesner u. Weil: Ueber die Nekrose der Osteoepiphysen des 2. und 3. Metatarsalknochens. Beitr. z. klin. Chir. Bd. 133, S. 470, 1925.

Sandocs, A.: Beitrag zur Frage der Osteochondritis def. juv. Beitr. z. klin. Chir. Bd. 143, S. 189, 1928.

Valentin, E.: Epiphysenstörungen im Wachstumsalter. Med. Klin. 1922, H. 30.

Vogel, K.: Ueber Knochenerkrankungen im Jünglingsalter. Arch. f. klin. Chir. Bd. 118, 1921.

Walter, H.: Die Entstehung der lokalen Malazien, Osteochondritis dissecans, Perthes-, Köhler-, Schlatter'sche Krankheit und andere verwandte Prozesse. Arch. f. Orthop. Bd. 25 H. 4 S. 557, 1927.

Walter, H.: Zur Histologie und Pathogenese der Perthes'schen Krankheit und der aseptischen Knorpel-Knochennekrosen überhaupt. Arch. f. Orthop. Bd. 23.

Walter, H.: Funktionelle Neubildungen in arthritischen Gelenken. Arch. f. orthop. Chir. Bd. 24, S. 620, 1927.

Wagner, A.: Ueber Osteochondritis def. cox. juv. und Coxa vara adolescentium, zugleich ein Beitrag zur Pathogenese dieser Erkrankungen. Arch. f. Orthop. u. Unfallchir. Bd. 18, S. 380, 1920.

Wollenberg, A.: Ueber Knochennekrose. Zeitschr. f. orthop. Chir. Bd. 50, S. 415, 1928.

Wideroe, S.: Zur Aetiologie und Pathogenese des Malum coxae, Calvé-Perthes. Zentralbl. f. Chir. 1921, H. 5.

Zaaijer, J. H.: Einige Fälle von seltener Erkrankung des Oberschenkelkopfes und -halses. Perthes'sche Krankheit und doppelseitige spontane Epiphysiolyse.
Nederlandsch Tijdschr. v. geneesk. Jg. 64 erste Hälfte Nr. 7, 1920.
Ref. Zentralorgan f. d. gesamte Chir. u. i. Grenzgebiete Bd. 7, S. 143, 1920.

Osteomyelitis epiphysarea bei einem 23 Jahre alten Manne, unter dem klinischen Bilde des „Perthes“ verlaufend.

Die Osteochondritis deformans juvenilis coxae ist eine Erkrankung des jugendlichen Hüftgelenkes, deren charakteristischen Symptome erst zu Anfang des 20. Jahrhunderts richtig erkannt worden sind. Die bedeutendsten Forscher auf diesem Gebiete sind Perthes, Calvé und Legg. Alle drei Forscher wurden fast zur gleichen Zeit zunächst auf eine „eigenartige“ Erkrankung der Hüfte aufmerksam, die mit „Verdickung und Abflachung des Schenkelkopfes“ einherging und die bisher nicht bekannt war. Vor der Einführung der Röntgenstrahlen hielt man diese Affektion der Hüfte entweder für Arthritis deformans oder für eine entzündliche Knochenerkrankung. Im Jahre 1913 stellte Perthes anhand eines pathologisch-histologischen Untersuchungsbefundes fest, daß es sich bei der Osteochondritis deformans juv. cox. um „ein selbständiges, eigenartiges, durch subchondrale Destruktionsherde bedingtes Leiden handelt“ und trennte diese Erkrankung als wesensverschieden von der Arthritis deformans und von der Coxitis tuberkulosa. Während heute die Veränderungen, die sich im Verlaufe der Osteochondritis def. juv. cox. im Röntgenbilde zeigen, einheitlich gedeutet werden, und das Krankheitsbild gut bekannt ist, sind die pathologisch-anatomischen Vorgänge bei diesem Leiden noch nicht restlos geklärt. Außerdem weichen die Ansichten über das Wesen und die Pathogenese der Erkrankung verschiedentlich voneinander ab.

Ziel dieser Arbeit ist nun, die Beziehungen der Osteochondritis def. juv. cox. zur Osteomyelitis epiphysarea zu untersuchen und näher zu erläutern und zwar unter Zuhilfenahme der ausgedehnten Literatur über die Osteochondritis und anhand eines der etwas selteneren Fälle, in denen es gelungen ist, aus dem, bei der Operation des osteochondritiskranken Hüftkopfes gewonnenen Material, Bakterien zu züchten.

Der 23jährige Landarbeiter Karl R. kam am 10. 12. 1930 in die chirurgische Universitätsklinik Münster (Westf.) zur Behandlung.

Die Familienanamnese des Patienten ist ohne Besonderheiten. Tuberkulose, sowie Knochen- oder Gelenkkrankheiten sind in der Familie nicht vorgekommen. Eine Schwester des Patienten leidet an Gelenkrheumatismus. Der Patient selbst ist immer gesund gewesen. Als Kind hat er die Masern gehabt. Scharlach, Diphtheritis oder eine akute entzündliche Gelenkerkrankung in der Zeit des Säuglingsalters hat der Patient nicht durchgemacht. R. hat einmal Mandelentzündung gehabt.

Im Jahre 1924 wurde R. von zwei Kohlenwagen gefaßt und in der Hüftgegend beiderseits leicht gequetscht. Er konnte eine halbe Stunde lang nicht arbeiten. Aerztliche Hilfe hat er nicht in Anspruch genommen.

Anfang März 1925 fiel R. mit dem linken Knie auf eine Schiene, wobei die Haut oberflächlich abgeschürft wurde. Einige Tage später, am 11. 3. 1925, bekam der Patient eine Schwellung der linken Leistendrüsen, die innerhalb dreier Tage zurückging. Am 14. 3. 1925 traten heftige Schmerzen im linken Hüftgelenk auf, die R. zum Arzt führten. Dieser stellte eine Hüftgelenksentzündung fest und schickte R. in das Krankenhaus zu Werne. Die Bewegungen des Hüftgelenkes waren sehr schmerzhaft. Von März bis Mai 1925 wurde R. im Krankenhaus in Werne mit Streckverbänden behandelt, eine Besserung trat jedoch nicht ein. Die Schmerzen bestanden weiter, außerdem hinkte R. nach seiner Entlassung. Er war dann ¼ Jahr arbeitslos und konnte das kranke Bein schonen. Später hat er wieder 4 Monate als Schlepper auf der Zeche Achenbach gearbeitet. Die Schmerzen im Hüftgelenk wurden allmählich so stark, daß er die Arbeit aufgeben mußte. 1926 ging er zur Behandlung in das Knappschaftskrankenhaus Recklinghausen und wurde hier mit Heißluft und Massage behandelt. Das Hinken wurde nicht beseitigt, die Schmerzen im Hüftgelenk ließen jedoch nach. Die Behandlung in Recklinghausen dauerte 4 Monate. Nach seiner Entlassung aus dem Krankenhause blieb der Patient noch einen Monat zu Hause und arbeitete dann wieder 4 Monate als Schlepper auf der Zeche Anna in Alsdorf. Auch hier konnte R. die Arbeit wegen der starken Schmerzen im Hüftgelenk nicht mehr aushalten. Er ging zur Behandlung in das Krankenhaus Badenberg-Aachen. Es wurde ein Streckverband angelegt. Die Behandlung mußte aber nach einer Woche abgebrochen und der Patient entlassen werden, weil die Knappschaft die Kosten nicht tragen wollte. R. schonte die kranke Hüfte 4 Wochen und konnte danach wieder besser laufen. Ein halbes Jahr hat er einem Milchhändler mit Milchaustragen geholfen, konnte gut Treppensteigen und hatte überhaupt wenig Beschwerden. Weitere 3 Monate war er bei einem Bauern beschäftigt. Anfänglich konnte er die landwirtschaftlichen Arbeiten gut verrichten, aber nach dem Tragen schwerer Säcke während der Ernte traten wieder stärkere Gelenkschmerzen auf. R. ging zur Behandlung in das Krankenhaus Treysa, wo er vom 12. 10. bis 12. 12. 1929 mit Höhensonne und Streckverband behandelt wurde. Nach seiner Entlassung war sein Befinden befriedigend. Er mußte zeitweise hinken. Die Arbeit bei einem Unternehmer, bei dem er zu arbeiten versuchte, war ihm zu schwer. Vom 1. 4. bis 1. 7. 1930 hat R. bei einem Landwirt gearbeitet. Am 10. 12. 1930 kam er in die chirurgische Universitätsklinik Münster (Westf.). Seit 14

Tagen hatte er wieder heftige Schmerzen in der linken Hüfte und Leiste. Die Schmerzen strahlten in Oberschenkel und Knie aus.

Der Befund bei der Aufnahme in die chirurgische Universitätsklinik Münster (Westf.) am 10. 12. 1930 war folgender: Es handelt sich um einen mittelgroßen, etwas grazil gebauten Patienten. Haut und sichtbare Schleimhäute sind gut durchblutet. Am Hals, Nacken und in der Achselhöhle sind vermehrte, geringgradig vergrößerte Drüsen zu tasten. Es bestehen keine Anzeichen für Rachitis. Das Gebiß ist leicht kariös. Die Rachenschleimhaut ist leicht entzündlich gerötet. An Lunge und Herz, sowie an den Bauchorganen ist kein krankhafter Befund festzustellen. Die Muskulatur ist kräftig, es bestehen keine Umfangsdifferenzen. Das Nervensystem ist ohne krankhaften Befund. Die Schilddrüse ist nicht vergrößert. Die Genitalien sind normal entwickelt, es besteht kein Infantilismus. Infectio venerea negatur.

Der Gang auf ebener Erde ist leicht hinkend. Das linke Bein ist um 1 cm verkürzt und steht leicht abduziert. Das linke Hüftgelenk ist nicht stauch- und druckempfindlich. Die Beugung ist in dem erkrankten Gelenk bis zu einem Winkel von 120 Grad möglich, Streckung voll bis 180 Grad. Die Adduktion ist nicht behindert, die Abduktion ist kaum möglich. Bei der Abduktion geht das Becken mit. Die Außenrotation ist in Streck- und Beugestellung stark eingeschränkt. Die Innenrotation ist in Streck- und Beugestellung behindert. Die Bewegungen des Hüftgelenkes sind schmerzhaft. Reibegeräusche sind nicht vorhanden. Das Trendelenburg'sche Phaenomen ist positiv. Im Liegen ist die Stellung beider Hüftgelenke normal, es liegt keine palpable Deformität vor. Die Spitze des Trochanter major steht beiderseits gleich hoch.

Der Röntgenbefund vom 10. 12. 1930 ist folgender: Der linke Oberschenkelkopf ist deformiert und etwas abgeflacht; er sieht walzenförmig aus. Seine Begrenzung ist unregelmäßig, stellenweise scharfkantig gezackt. Er trägt pilzartige Randwucherungen. Im oberen Teile des Kopfes liegt eine kleine Aufhellung. In der dieser Aufhellung entsprechenden Knochenhöhle fand sich bei der Operation ein Sequester. Auf dem Röntgenbilde wurde der Sequester zunächst nicht erkannt, sondern erst nachher festgestellt, weil er sehr schwer und nur auf den Originalfilmen zu erkennen ist. Der Schenkelhals erscheint verkürzt. Der Gelenkspalt ist nur undeutlich erkennbar und im vorderen unteren Abschnitt obliteriert. Der obere Pfannenrand trägt eine kleine Exostose.

Der rechte Hüftkopf ist ohne krankhaften Befund. Der Schenkelhalsneigungswinkel ist etwas kleiner als dem normalen entsprechen würde.

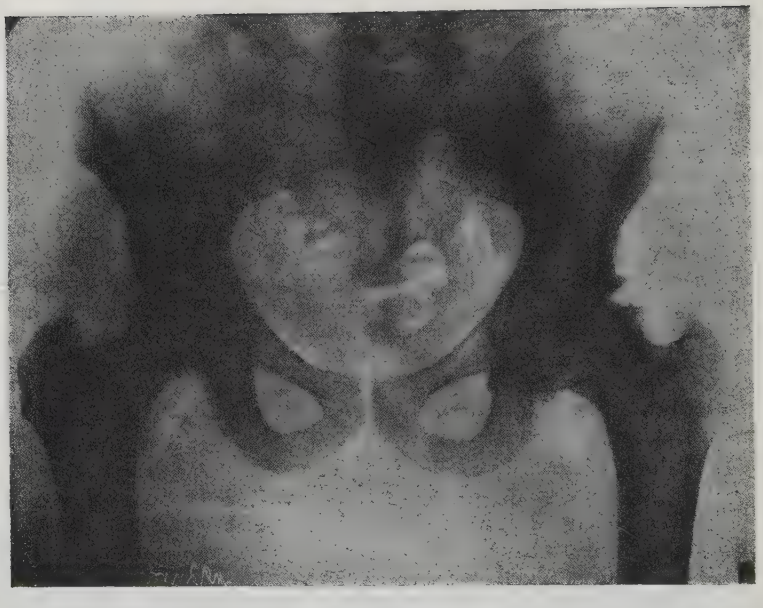

Es handelt sich also klinisch bei R. um eine unspezifische Erkrankung der Hüfte. Für Trauma, Tuberkulose, Lues oder Osteomyelitis, die differentialdiagnostisch als Ursache der Hüftgelenkserkrankung in Frage kommen können, lassen sich klinisch keine Anhaltspunkte finden. Klinisch spricht daher am meisten für die Diagnose Perthes'sche Krankheit.

Auf Grund dieser Diagnose wird der Patient täglich mit Massage, Heißluft und Bewegungsübungen behandelt und ist seit 8 Tagen völlig schmerzfrei. Die Beweglichkeit der kranken Hüfte, insbesondere die Abduktion hat zugenommen (24. 12. 1930).

Da die Erkrankung des R. bisher gutartig verlaufen und schon nach 14tägiger Behandlung eine wesentliche Besserung eingetreten ist, liegt an sich kein Grund zum operativen Eingreifen vor. Trotzdem soll aber, da durch eine weitere konservative Behandlung eine Besserung der Abduktion nicht zu erwarten ist, der Knochenvorsprung am lateralen Rand des Kopfes, der die Abduktion behindert, operativ entfernt werden.

Die Operation wird in Aether-Narkose in Halbseitenlage vorgenommen. Es wird ein 15 cm langer Längsschnitt über dem Trochanter gemacht. Ein vorderer und hinterer Trochanterlappen, der mit dem Muskel in Zusammenhang bleibt, werden abgemeißelt. Die Weichteile werden vom Hals abgeschoben. Es zeigt sich, daß der Hals kurz und gedrungen ist. Der Kopf ist unregelmäßig walzenförmig,

trägt pilzartige Wucherungen, die von Knorpel überzogen sind. Entsprechend dem Röntgenbilde trägt der Kopf außerdem eine sanfte muldenartige Vertiefung und, nachdem das Ligamentum teres durchtrennt, die Kapsel eröffnet und der Kopf nach oben herausgestellt ist, auf seiner vorderen Hälfte in mehr als Pflaumenkerngröße einen gelblichen Knorpelbelag, der zwiebelschalenähnlich aufgefasert und auf der Unterlage verschieblich ist. Er läßt sich wie gegen eine Höhlung eindrücken und mühelos abheben. Darunter steckt eine etwa mandelkerngroße, unregelmäßige Höhle und darin in vollständig sequestrierter Knochenkern. Der Kopf wird soweit gedreht, daß er auf das Niveau der Knochenhöhle gebracht ist und wird dadurch platt. Der Hals wird durch Abtragen der überragenden Randwülste verlängert. Dann wird der Kopf zurückgestellt und die Wunde teils mit Knochen-, teils mit Weichteilnähten in drei Schichten geschlossen.

Die Abimpfung ergibt Staphylococcus anhaemolyt.

Nach dem ganzen Verlauf der Erkrankung und dem klinischen Befund handelt es sich bei R. um einen Fall, der, seit der ersten Beschreibung durch G. Perthes im Jahre 1913, häufiger beobachteten Osteochondritis def. juv. cox. (Calvé, Legg, Perthes). Bei der Operation zeigte sich nun, daß es sich bei der Erkrankung des R. nicht um Osteochondritis, sondern um eine Osteomyelitis epiphysarea handelt. Bevor auf den Fall R. näher eingegangen wird, soll erst eine kurze Uebersicht darüber gegeben werden, was in der Literatur über die Osteochondritis bisher bekannt ist. Zunächst sei hier der klinische Verlauf der Osteochondritis def. juv. cox. kurz wiedergegeben.

Die Osteochondritis def. juv. cox. ist eine Erkrankung des Wachstumsalters und befällt Knaben häufiger als Mädchen. Sie beginnt im allgemeinen schleichend. Der Verlauf der Erkrankung spielt sich nach Calvé im 2. bis 15., nach M. Brandes im 4. bis 13., nach Perthes und Schwarz im 5. bis 12. und nach Waldenström im 7. bis 12. Lebensjahre ab (zit. nach Bergmann).

Anfänglich bestehen kaum subjektive Beschwerden und daraus erklärt es sich, daß, wenn die Patienten bei Auftreten der ersten Krankheitserscheinungen den Arzt aufsuchen, der Schenkelkopf, wie dann das Röntgenbild zeigt, fast immer hochgradig verändert ist.

Das erste Symptom der Erkrankung ist intermittierendes Hinken infolge Insuffizienz der Abduktoren. Das in späteren Stadien der Osteochondritis def. juv. cox. auftretende Hinken ist eine Folge der Verkürzung bezw. Adduktionsstellung des Beines. Im ersteren Falle ist das Trendelenburg'sche Phaenomen der kontralateralen Beckensenkung bei Belastung der kranken Hüfte meist positiv, während im letzteren das Trendelenburg'sche Phaenomen fehlt. Sehr häufig fehlen Schmerzen beim Gehen

und Stehen, sowie bei passiven Bewegungen der Hüfte. Stauchungs- und Druckschmerz bestehen nicht. Im weiteren Verlaufe der Erkrankung treten Bewegungsbehinderungen auf, von denen am wichtigsten die Einschränkung bezw. Aufhebung der Abduktion bei erhaltener Beugung und Streckung ist. Die Abduktionshemmung ist typisch und man kann sagen kennzeichnend für die Osteochondritis und als differentialdiagnostisches Zeichen gegen die Coxitis tuberkulosa von großer Bedeutung. Sie ist zum Teil mechanisch bedingt durch die Abplattung und Verbreiterung des Kopfes, sowie durch die Verkleinerung des Schenkelhalsneigungswinkels, hauptsächlich aber verursacht durch einen Spasmus der Adduktoren. Die Abduktionshemmung bleibt während der ganzen Dauer der Krankheit bestehen. Die übrigen Bewegungen sind nicht immer und verschieden hochgradig eingeschränkt. Diese Bewegungsbehinderungen sind zum geringen Teil auf mechanische Hindernisse zurückzuführen, die bedingt sind durch die Umformung des Kopfes, Veränderungen der Pfanne, Trochanterhochstand und Randwulstbildungen. Als Folge der Veränderungen des Femurkopfes findet man reelle und scheinbare Verkürzungen des Beines bis zu 4 cm. Krepitation und Entzündungserscheinungen im Gelenk selbst oder in der Umgebung des Gelenkes sind gewöhnlich nicht nachweisbar. Hin und wieder findet man eine diffuse Verdickung der Leistenbeuge.

Das Wesen der Krankheit ist noch nicht völlig geklärt. Durch sorgfältige Untersuchungen konnte festgestellt werden, daß der eigenartige Krankheitsprozeß keine Eigentümlichkeit des Hüftkopfes ist, sondern sich auch an anderen Stellen des Knochensystems abspielen kann, so bei der Köhler'schen Krankheit am Os navikulare pedis, bei der Kienböck'schen Krankheit am Os lunatum, bei der von Köhler beschriebenen Osteoarthritis des 2. und 3. Metatarsalköpfchens, bei der Osgood-Schlatter'schen Krankheit. Das Wesen der Erkrankung besteht in einer Nekrose des Knochens mit Ausnahme der Knorpeldecke. Alle diese Erkrankungen sind als „aseptische Nekrosen", „lokale Malazien" oder „Epiphyseonekrosen" zusammengefaßt worden. Aus dem primären Gewebstod erklären sich alle weiteren Entwickelungsmöglichkeiten des Krankheitszustandes. Der nekrotische Knochen ist unter der Belastung nicht widerstandsfähig. Die geschädigten Knochenbälkchen brechen zusammen. Knochentrümmer und eingeströmtes Blut bilden den Inhalt der entstandenen Hohlräume. Im Röntgenbild erscheinen diese Räume als Verdichtung des Knochenschattens. Die Aufhellungen werden durch zur Regeneration eindringendes Gewebe bewirkt. Solange indes die äußere Form des Knochens durch den Schutz des nicht veränderten Knorpelüberzuges erhalten bleibt, ist die Wiederherstellung des Normalzustandes möglich, und zwar dadurch, daß der tote Knochen von der Umgebung her wiederbelebt wird. Erst mit dem Zusammenbruch der Knorpelhülle und dem Verlust normaler äußerer Form wird eine Wiederherstellung des Normalzustandes unmöglich. Die Reorganisation kann die äußere Ver-

unstaltung des Knochens nicht beseitigen und es entsteht in diesen Fällen schließlich ein zwar lebender und gut strukturierter, aber deformierter Hüftkopf.

Im Verlaufe der Krankheit, der trotz der schweren Veränderungen gutartig ist, kann man zwei Stadien unterscheiden. Ueber die ersten zwei Jahre, vom Beginn der Erkrankung gerechnet, erstreckt sich das mehr floride Stadium der Destruktion, in dem die subchondralen Veränderungen der Epiphyse langsam fortschreiten. Durch die Belastung und erhöhte Inanspruchnahme der durch Nekroseherde geschädigten Epiphyse entwickeln sich, je nach dem Umfang der Ernährungsstörung, mehr oder weniger starke Deformierungen des Kopfes. Im Stadium der Regeneration heilt der Prozeß aus. Entsprechend der Schwere der Umformung kann die Heilung 2 bis 4 Jahre in Anspruch nehmen. Eine völlige oder fast völlige Restitution des Kopfes soll zwar in einzelnen Fällen stattfinden, ist jedoch keineswegs die Regel. Weit häufiger ist eine Umwandlung desselben zu Walzen- oder Pilzform, wobei die Beweglichkeit des Hüftgelenkes selbst bei schwer veränderten Hüftköpfen eine verhältnismäßig gute sein kann.

Die Walzenform des Schenkelkopfes entwickelt sich wahrscheinlich infolge der einseitigen Funktion des Hüftgelenkes im Sinne der Beugung und Streckung bei aufgehobener Abduktion und behinderter Rotation. Erfolgt bei dieser einseitigen Bewegungsmöglichkeit der Wiederaufbau des knöchernen Schenkelkopfes, „so entsteht eine Kopfform, die als Resultat der nur auf Beugung und Streckung beschränkten Hüftgelenksbewegung, den in querer Richtung eingestellten walzenförmigen Schenkelkopf aufweist" (W. Müller).

Die unaufhörlichen Bewegungen des deformierten Femurkopfes gegen die Pfanne beim Gebrauch des Beines bleiben auf die Dauer nicht ohne Einfluß auf das Hüftgelenk. Die Inkongruenz der Gelenkflächen hat Schädigungen des Knorpels im Gefolge. Der geschädigte Knorpel fasert sich auf und wird abgerieben. Damit ist der Anfang zur sekundären Arthritis deformans gelegt, deren Entwickelungstempo und Schwere von dem Grad der Deformierung abhängig ist.

Das Röntgenbild zeigt in der ersten Zeit der Erkrankung keine Abweichung vom Normalen, erst nachdem die Krankheit schon einige Zeit bestanden hat, werden die charakteristischen Veränderungen, die die Osteochondritis in den verschiedenen Stadien am Femurkopf macht, sichtbar. Ebenso wie im klinischen Verlaufe der Krankheit, kann man auch im Röntgenbilde zwei Stadien unterscheiden, das der Destruktion und das der Restitution.

Im Stadium der Destruktion erscheint im Röntgenbilde die Form der Kopfkappe unverändert und ganz normal. In der Epiphyse treten subchondral gelegene Aufhellungs- und Destruktionsherde zu Tage, die sich deutlich gegen das normale Knochengewebe absetzen. Die Größe und Zahl der Destruktionsherde ist verschieden. Neben den Aufhellungsherden findet

man kleine Abschnitte intensiver Verdichtung. Diese werden als eine zu den Destruktionen parallel gehende Kalkvermehrung des Femurkopfes aufgefaßt. Im weiteren Verlaufe der Erkrankung können im Röntgenbilde Aufteilung des Knochenkernes oder teilweise Sequestrierung sichtbar werden. Die Festigkeit und Tragfähigkeit der Epiphyse wird selbstverständlich durch diese zerstörenden Vorgänge stark herabgesetzt. Infolgedessen kommt es zu verschieden hochgradiger Formveränderung des Femurkopfes. So zeigt das Röntgenbild Abflachung des Kopfes, Verbreiterung der Epiphyse, besonders an der äußeren Kopfhälfte, Verbreiterung des Gelenkspaltes und Aufteilung des Knochenkernes.

Im Stadium der Restitution erlangt das Knochengewebe durch Anlagerung von Kalksalzen wieder eine gute Tragfähigkeit, wird neu strukturiert und erscheint im Röntgenbild wieder gleichmäßig strahlendurchlässig. Sind die Veränderungen des Kopfes nicht allzu hochgradig, so kann im Stadium des Wiederaufbaues der Kopf wieder eine völlig normale Form bekommen, im allgemeinen bleiben aber Deformierungen, die Walzen- und Pilzform des Kopfes bestehen.

Veränderungen an der Pfanne, Trochanter major und am Gelenkspalt, die man nicht allzu selten vorfindet, sind wahrscheinlich sekundär entstanden. Der Gelenkspalt erscheint im Röntgenbilde nicht verschmälert, sondern eher breiter als normal.

In den meisten Fällen ist, wegen des im allgemeinen gutartigen Verlaufs und Heilungsergebnisses der Erkrankung, eine Operation nicht notwendig. Daher ist die Zahl der bisher gewonnenen Präparate nur sehr gering und die Befunde stimmen, da sie in verschiedenen Stadien der Erkrankung erhoben wurden, keineswegs miteinander überein. Präparate, die über die ersten Veränderungen, die die Osteochondritis macht, Aufschluß geben könnten, fehlen vollkommen. Bei autoptischen Befunden war fast immer der Knorpelüberzug des Femurkopfes unversehrt, gröbere Veränderungen fand man seltener. Das wichtigste histologische Merkmal der Krankheit ist die Nekrose der knöchernen Epiphyse.

Die mikroskopischen Bilder erkrankter Epiphysen weichen mehr oder weniger stark von der Norm ab. So fand man Nekrosen, leukocytäre Infiltration, Blutungen, fibröse Umwandlung des Knochenmarkes, lacunäre Resorption, vermehrte Apposition von neugebildetem Knochengewebe, osteoide Säume, Atrophie der Zellkerne und Auflockerungen. Daneben wurde hin und wieder völlig unversehrter Knorpel mit normalem histologischem Bilde gefunden.

Die Ursache der Osteochondritis def. juv. cox. kann verschiedener Art sein. In der Hauptsache kommen nach den bisherigen Theorien als Ursache Trauma, Embolie, Infektion und vielleicht auch konstitutionelle Faktoren in Frage. Einige Autoren sehen in einer Erkrankung der endokrinen Drüsen die Ursache der Krankheit. Läwen und M. Brandes fanden die Perthes'sche Krankheit zusammen mit Kretinismus, Bokada

Perthes'sche Krankheit mit Infantilismus, Dorner Perthes'sche Krankheit mit hypophysärem Zwergwuchs, Erkes P.-K. mit Dystrophia adiposogenitalis (E. Cordes). Derartige Fälle, in denen die Osteochondritis bei Patienten mit einer Erkrankung des endokrinen Systems auftritt, sind nicht allzu häufig. Weit häufiger findet man, daß die Pertheskranken kräftig und normal entwickelt sind, und daß sich Störungen des endokrinen Systems im allgemeinen nicht nachweisen lassen.

In der Anamnese der Osteochondritiskranken wird sehr häufig ein mehr oder weniger schweres Trauma erwähnt. Dies hat zu der Annahme geführt, daß ein Trauma die Ursache der Erkrankung sein kann, und zwar nicht direkt, sondern indirekt auf dem Wege über eine Ernährungsstörung. Man hat sich den Vorgang so vorgestellt, daß es durch Verletzung von Gefäßen im Bereiche der Epiphysen zu Ernährungs- und Wachstumsstörungen und damit zur Perthes'schen Krankheit kommen kann, oder aber daß durch das Trauma die Epiphyse gelöst wird, was dann auch zur Perthes'schen Krankheit führt. Daneben ist es möglich, daß das Trauma den Verlauf einer schon vorhandenen Osteochondritis beschleunigen und verschlimmern kann. Das einmalige heftige Trauma ist seltener die Ursache der Krankheit, sondern meist ein Dauertrauma, wie Seilspringen, lange Märsche u. a. Bei Knaben ist die Osteochondritis häufiger als bei Mädchen. Dies spricht nach Legg, A. Hoffa u. a. für die traumatische Genese der Osteochondritis und zwar deshalb, weil Knaben beim Spiel häufiger Verletzungen ausgesetzt sind als Mädchen.

G. Drehmann, M. Brandes u. a. weisen auf das häufige Auftreten der Osteochondritis nach der Reposition kongenitaler Hüftluxationen hin. Diese Theorie wurde jedoch bezweifelt, nachdem M. Brandes darauf aufmerksam machte, daß die Osteochondritis nicht nur an der reponierten Hüfte, sondern gerade im Gegenteil auch an der gesunden Seite auftreten kann. E. Cordes sieht in dem „stampfenden, watschelnden" Gang bei Luxatio coxae congenita und der damit verbundenen stärkeren Beanspruchung der gesunden Hüfte ein Dauertrauma, das unter Umständen zur Osteochondritis def. juv. cox. führen kann.

Die Theorie von der traumatischen Genese der Osteochondritis def. juv. cox. ist durch das Tierexperiment zu beweisen versucht worden und es ist dabei auch in einzelnen Fällen gelungen, Veränderungen im Sinne der Perthes'schen Erkrankung hervorzurufen. Obwohl es gelungen ist, verschiedentlich positive Resultate zu erzielen, so können doch diese im Tierexperiment gewonnenen Ergebnisse nicht ohne weiteres gleichgestellt werden mit den Vorgängen am Femurkopf des Menschen, weil die Traumen die aetiologisch für die Osteochondritis def. juv. cox. beim Menschen in Frage kommen, im allgemeinen nicht so heftig sind, wie die im Tierexperiment angewandten.

Neben der Lehre von der traumatischen Genese der Osteochondritis def. juv. cox. ist die von der infektiösen aufgestellt worden. Der Gedanke, daß die Bakterien die Ursache der

Perthes'schen Krankheit sein können, wurde angeregt durch die Tatsache, daß die Osteochondritis häufig im Anschluß an eine Infektionskrankheit auftritt. G. Perthes, M. Brandes u. a. beobachteten Erkrankungen mit Osteochondritis nach einem überstandenen Gelenkrheumatismus und A. Borchard, Köhler und Ludloff sahen die Krankheit sogar unter den Zeichen einer akuten infektiösen Erkrankung auftreten. Wolfsohn und Brandenstein beschreiben einen Fall, bei dem ein Gelenkrheumatismus dem Ausbruch der doppelseitigen Erkrankung um mehrere Jahre vorausging. Ebenso glaubt Sundt, daß in einzelnen Fällen ein Gelenkrheumatismus als ursächlicher Faktor angesehen werden muß. In anderen Fällen haben die Patienten vor dem Auftreten der Osteochondritis Scharlach und Diphtheritis (G. Axhausen), wiederholte Lungenentzündung (Amstad) oder eine schwere Grippeerkrankung (G. Riedel) durchgemacht. Auch sah man die Osteochondritis def. juv. cox. sich entwickeln nach Varicellen (Calvé) nach einer schmierigen Hautfurunkulose (Sorrel) und nach häufigen Anginen. In allen diesen Fällen hat man angenommen, daß die Erreger dieser infektiösen Erkrankungen später die Ursache der Osteochondritis geworden sind. In einer ganzen Anzahl von Fällen deutete der am Femurkopf erhobene Operationsbefund auf eine alte abgeklungene pyogene Infektion hin, ohne daß der Patient vorher eine Infektionskrankheit durchgemacht hatte. Derartige Befunde wurden zum Beispiel von Maydl, Phemister u .a. erhoben. Schon im Jahre 1906 wurde einmal auf die Möglichkeit hingewiesen, daß eine Osteomyelitis epiphysarea die Ursache weitgehender Veränderungen des Hüftkopfes sein kann, die wir heute als Osteochondritis bezeichnen.

A. Borchard gab damals, also mehrere Jahre bevor G. Perthes das Krankheitsbild der Osteochondritis def. juv. cox. von dem der Arthritis deformans trennte, eine Arbeit heraus, in der er auf die Möglichkeit hinweist, daß die Ursache der „Arthritis deformans" eine Osteomyelitis epiphysarea sein kann. Er beschreibt drei Fälle von „Arthritis deformans", bei denen sich bei der Operation neben „oberflächlichen osteomyelitischen Herden" Veränderungen des Hüftgelenkes fanden, „die an Arthritis deformans erinnern". Der Knorpelüberzug war zum größten Teil gut erhalten, ebenso die Epiphysenfuge. Der Schwund des Knochens war subchondral erfolgt. Da die Operationsbefunde, die Borchard in seinen drei Fällen erheben konnte, dem in der chirurgischen Universitätsklinik Münster (Westf.) bei dem Patienten R. erhobenen sehr ähnlich sind, sollen die Krankengeschichten dieser Fälle zum Vergleiche hier wiedergegeben werden.

Borchard Fall 1: 10jähriger Knabe, aufgenommen am 14. 12. 1905. Im August vorigen Jahres bekam er ohne äußere Veranlassung Schmerzen im rechten Hüftgelenk. Dasselbe schwoll an, sodaß er sich zu Bett legen mußte. Bald darauf wurde auch die andere Hüfte ergriffen und im

weiteren Verlauf beide Schultergelenke und das linke Handgelenk. Später soll Pat. auch Brust- und Bauchwassersucht gehabt haben und Schmerzen und Schwellung in beiden Knie- und Fußgelenken. Seit Ostern dieses Jahres ist er ab und an wieder aufgestanden. Er kann jedoch nur wenig mit Krücke und Stock gehen, da er ganz steif in den Hüftgelenken ist.

Befund: Seinem Alter entsprechend entwickelt, mäßiger Ernährungszustand. Blasse Haut- und Gesichtsfarbe. Innere Organe ohne wesentliche Veränderungen. Ueber dem rechten Trochanter major ein abgeheilter Decubitus. Wirbelsäule ist bei horizontaler Lage des Pat. lordotisch gekrümmt. Das rechte Bein steht im Hüftgelenk um 30 Grad flektiert, über 45 Grad adduziert in mäßiger Außenrotation. Der Trochanter steht in der R.-N.-Linie; Bewegungen sind im Hüftgelenk nahezu völlig aufgehoben. Linkes Bein 20 Grad flektiert, steht in mäßiger Abduktion und starker Außenrotation vollkommen fixiert. Alle übrigen Gelenke sind frei beweglich.

Auf eine Wiedergabe der Röntgenbilder habe ich leider in allen drei Fällen verzichten müssen. Das Röntgenbild ergab am rechten Hüftgelenk eine starke Deformierung des Kopfes, besonders in seinen Randpartien. Er ragte mit seinem oberen Rand aus der nach oben und hinten erweiterten und hier durch Knochenauflagerungen verdickten Pfanne hervor. Links stand der Kopf entsprechend der vermehrten Außenrotation mehr nach vorn, seine Umrisse sind von der Pfanne, mit der er fest verwachsen zu sein scheint, nicht deutlich zu differenzieren.

1. Operation am 20. 12. Resektion des rechten Hüftgelenkes. Der Hals erscheint verkürzt, indem der Kopf mit wulstigen Rändern über denselben hinausragt. Der Knorpel zieht nahezu unversehrt über den knöchernen Kopf, läßt sich aber an einer kleinen Stelle von demselben leicht abheben und hier sitzt ein kleiner, von dickem Brei angefüllter, oberflächlicher osteomyelitischer Herd. An den Rändern des Kopfes starke Auflagerungen, die an Arthritis deformans erinnern, sodaß ein sehr erfahrener pathol. Anatom, dem ich den resezierten Kopf zeigte, zuerst an Arthritis deformans dachte.

Nach glatter Heilung der Operationswunde wurde am 28. 3. die Resektion des linken Hüftgelenkes vorgenommen. Hierbei zeigte sich der Kopf fast vollkommen knöchern mit der Pfanne verwachsen, sodaß er herausgemeißelt werden mußte. Immerhin konnte noch ein kleiner Teil desselben erhalten werden, sodaß dieser nach gründlicher Reinigung und Aushölung der Pfanne in dieselbe eingestellt werden konnte.

Beschreibung des resezierten Kopfes: Das Caput femoris ist an seiner unteren, inneren Peripherie abgeflacht, aber überall vom Knorpel bedeckt. Am unteren inneren Rande des Kopfes

läßt sich der knorpelige Ueberzug mit der Pincette leicht abheben und hier liegt unter ihm eine osteomyelitische oberflächliche Granulationshöhle. Im oberen Teile des Kopfes zeigen sich deutliche Schliffurchen. Der ganze Kopf ist umgeben von Randwülsten, welche besonders unten stark ausgesprochen sind.

Die Diagnose, daß es sich um einen schweren Fall von Osteomyelitis gehandelt hat, bedarf wohl keiner weiteren Begründung. Hätte die Anamnese noch Zweifel darüber gelassen, so mußten dieselben nach dem Befund an den Hüftgelenken und Untersuchung der resezierten Köpfe völlig schwinden. Zeigt doch der rechte Kopf unter dem Knorpel noch einen alten eingedickten Entzündungsherd, der, wie die mikroskopische Untersuchung ergab und auch von vornherein anzunehmen war, mit Tuberkulose nichts zu tun hatte. Der Herd war subchondral. Der Knorpel war in zu großer Fläche abgehoben, als daß er am Leben hätte bleiben und sich anlegen können. Er läßt sich mit einer Pincette leicht abheben.

Borchard Fall 2: V. P., 21jähriger Arbeiter, aufgenommen am 1. 11. 1906. Familienanamnese keine Besonderheiten. Pat. selbst will stets gesund gewesen sein, bis vor 3 Jahren, wo er mit Schmerzen in der linken Hüfte plötzlich erkrankte. Er konnte noch weiter arbeiten, jedoch fühlte er sich oftmals matt und elend. Nach und nach nahmen die Schmerzen zu; er mußte hinken. Dann lag er 8 Wochen zu Bett, stand, da sich sein Leiden scheinbar gebessert hatte, wieder auf, und fing an, leichtere Arbeiten zu verrichten. Es traten aber noch mehrmals leichte Verschlimmerungen ein, bis im August die Schmerzen derartig zunahmen, daß er bettlägerig wurde. Fieber will er nicht gehabt haben.

Befund: Sehr schwächlich gebauter Mann in mittlerem Ernährungszustande. Lungen nicht erkrankt. Starke rechtsseitige Skoliose. Das linke Bein ist um 2 cm verkürzt, es steht im Hüftgelenk in starker Adduktionsstellung (über 45 Grad) und leichter Beugung. Der Trochanter steht 1,5 cm über der R.-V.-L. Beugungen im Hüftgelenk sind nicht behindert, Abduktionsbewegungen sind nahezu aufgehoben und äußerst schmerzhaft. Rotationsbewegungen sind ebenfalls fast völlig aufgehoben. Alle übrigen Gelenke des Körpers sind frei. Innere Organe ohne Besonderheiten.

Das Röntgenbild läßt eine starke Veränderung des Kopfes erkennen, dessen Ränder stark gewulstet und uneben sind und über den Hals hinüberhängen, dessen normale Wölbung abgeflacht ist und zwar in der Weise, daß er von oben nach unten abgeplattet und in die Länge gezogen erscheint. Der obere Rand steht nach oben von der Gelenkpfanne stark gewulstet vor.

Da ich wegen der häufigen Rezidive, trotz der relativ guten Beweglichkeit nicht annehmen konnte, daß der osteo-

myelitische Prozeß in der Hüfte zur Ruhe gekommen war, außerdem aber durch die bei jedem Anfalle auftretenden heftigen Schmerzen die Arbeitsfähigkeit des Mannes stark litt, so machte ich am 26. 1. 1906 die Resektion mit typischem Langenbeck'schen Schnitt. Die Pfanne erwies sich stark nach oben und hinten erweitert, im Ganzen aber dem stark deformierten Kopf entsprechend mehr lang und tief als breit und hatte am oberen Rande starke Wucherungen. Innen ist sie überall von glattem Knorpel überzogen. Die Wundheilung verlief glatt. Bei der Entlassung, 16. 8. 1906, stand das resezierte Bein in einer Abduktionsstellung von 45 Grad, leichter Beugung. Es ist 4 cm kürzer als das linke. Der Gang ist mit leicht erhöhter Sohle gut und ohne Schmerzen.

Beschreibung des Präparates: Von oben betrachtet, sieht der Kopf wie die Glans eines kräftigen, erigierten Penis aus. Die Aehnlichkeit wird noch größer durch das starke Hervortreten eines oberen Randwulstes entsprechend der Corona glandis. Nach unten zu fällt der länglich gestaltete und außerdem von oben nach unten platt gedrückte Kopf kurz und steil schräg ab, um mit einigen kleinen Randwülsten in den Hals überzugehen. Rings um den ganzen, von Knorpel überall überzogenen Kopf ist der Rand mit stalaktitenförmigen Wucherungen besetzt. Der Knorpelüberzug zeigt unterhalb der Ansatzstelle des Ligamentum teres eine 3/4 cm breite, 2 cm lange, querverlaufende, seichte Schliffurche. An einigen Stellen erscheint der Knorpelüberzug des Kopfes wie gefaltet. Man hat den Eindruck, als wenn er sich dem verkleinerten Kopf hätte anpassen wollen und zwar um so mehr, als gerade diese Faltungen oben innen sitzen, wo der Kopf die größte Verkleinerung seines Durchmessers erlitten hat. Auf dem Durchschnitt sieht man diesen Stellen entsprechend den Knorpel verdickt. Darunter liegt ein von dunklem, sklerotischem Knochen umgrenzter 3/4 cm langer, 2 bis 3 mm tiefer Herd, welcher von gelblichem, fibrös knöchernem Gewebe gebildet wird. Sonst ist keine Knorpelverdickung oder -verdünnung zu erkennen.

Die mikroskopische Untersuchung ergab im Knorpel an verschiedenen Stellen kernlose Partien (Nekrose) nebst Blutungen; in den obersten Knochenschichten deutliche narbige Stellen und Residuen alter, abgelaufener Entzündung. Keine Tuberkulose. Durch die mikroskopische Untersuchung wurde bestätigt, daß der Knorpel entsprechend den subchondralen Entzündungsprozessen im Knochen sich gefaltet und in die Knochennarbe eingelegt hat.

Der Beginn der Erkrankung und weitere Verlauf bot für eine Osteomyelitis des Hüftgelenkes nicht die typischen Charakteristika. Allein bei dem leicht fieberhaften Beginn, bei den trotz Wiederaufnahme der Arbeit lang andauernden relativ freien Intervallen, mit anderen Worten bei dem für einen Erwachsenen trotz des Fehlens jeder Behandlung günstigen Verlauf, konnte ich mich der Diagnose einer Hüftgelenkstuberkulose

nicht zuneigen. Schon das Röntgenbild gab meiner Vermutung Recht, noch mehr aber der Befund bei der Operation und die nachherige makroskopische wie mikroskopische Untersuchung des Präparates! Es zeigt dies unter wie wenig charakteristischen und schweren Erscheinungen eine Osteomyelitis des Hüftgelenkes verlaufen und doch zu schweren Deformierungen führen kann.

Borchard Fall 3: B. Kr., 29 Jahre, aufgenommen 6. 2. 1906. Als Kind immer gesund gewesen. Hat keinen Scharlach, keinen Typhus gehabt. Familienanamnese ohne Besonderheiten. Vor 12 bis 13 Jahren erkrankte sie unter wechselnden Erscheinungen besonders seitens der unteren Extremität. Sie bekam Schmerzen in den Gelenken, in den Beinen, welche anfangs als Muskelrheumatismus gedeutet wurden. Dann traten ab und an Fiebererscheinungen, Schüttelfröste auf. Das Gehen wurde schmerzhaft und in dieser Zeit schwoll auch die Gegend der Fuß- und Kniegelenke an. Etwa im zweiten Jahre nach Beginn der Erkrankung fiel Pat. aus halber Leiterhöhe auf den Rücken und ein Jahr später 16 Stufen einer Treppe herunter, wobei sie von Stufe zu Stufe auf das Gesäß fiel. Nach beiden Unfällen ist sie aufgestanden und gegangen. Einige Zeit später aber nahmen die Krankheitserscheinungen an Stärke zu, sodaß sie 8 Wochen lang zu Bett liegen mußte. Seitdem wurde das Gehen sehr beschwerlich. Wenn auch die Schmerzen in der letzten Zeit abnahmen, so konnte sie doch nicht ohne Stock gehen.

Befund: Mittelkräftige Patientin, guter Ernährungszustand. Innere Organe nicht erkrankt. Beide Hüftgelenke sind nahezu völlig versteift, es lassen sich nur kleine Wackelbewegungen ausführen. Die Flexionsstellung beträgt ebenso wie die Adduktionsstellung über 45 Grad. Hierzu kommt eine mäßige Innenrotation, die links mehr ist als rechts. In Narkose sind ganz geringe Flexions- und Innenrotationsbewegungen möglich, während Ab- und Adduktion völlig aufgehoben ist. Der Trochanter steht in der R. N.-Linie. Beide Hüften sind stark verbreitert durch die vorspringenden Trochanteren. Die Gesäßmuskulatur ist abgeflacht. Länge beider Beine gleich. Bei starkem Druck auf die Trochanteren wird etwas Schmerz empfunden. Der Gang ist nur mit Hilfe eines Stockes und unter Kreuzen der Beine möglich. Bei Rückenlage kreuzen sich die Beine oberhalb der Kniegelenke. Die Lendenwirbelsäule ist stark lordotisch verkrümmt. Das Sitzen ist nur unter starker Krümmung der Lendenwirbelsäule möglich. Untersuchung auf Gonococcen negativ. Hymen imperforatum. Das Röntgenbild zeigt beide Köpfe in der Pfanne. Die Gelenke sind von starken Auflagerungen umgeben. Der untere und obere Rand der Gelenkköpfe zeigt starke Wucherungen und deutlich ausgesprochene Randwülste. Während im rechten Hüftgelenk die Gelenklinie nicht zu erkennen ist, ist

dieselbe links angedeutet. Deshalb wird beschlossen, rechts die Resektion zu machen, links in Narkose zu mobilisieren.

Operation 14. 2. Resektion nach Langenbeck'scher Methode. Kopf ist fest und entsprechend dem Ligamentum teres knöchern mit der Pfanne verwachsen, jedoch läßt er sich mit dem Löbker'schen Löffel heraushebeln. Die Pfanne erweist sich vertieft. Links gelingt es, das Gelenk zu mobilisieren und besonders das Bein etwas in Abduktion zu stellen. Hierbei deutliches Knarren und Krachen. Extensionsverband beiderseits in möglichster Abduktion und Außenrotation.

Beschreibung des Präparates: Der Schenkelkopf erweist sich von innen nach außen abgeflacht und gleichsam über den Hals herübergetrieben. Die Ansatzstelle des Lig. teres ragt deutlich in Form einer knöchernen, kleinen Erhebung vor. Diese Stelle wird nahezu ringförmig umgeben von einer bis 2 cm langen, ½ cm breiten, 2 bis 3 mm tiefen Furche im Knorpel, deren Grund von verdünntem Knorpel überzogen ist. Die Ränder der Furche sind stark unregelmäßig. An einzelnen Stellen zieht halbinselförmig eine dickere Knorpelpartie durch die Furche bis zur Ansatzstelle des Lig. teres. Der untere Rand des Kopfes hängt mehr über den Hals wie der obere. Dementsprechend sind unten die Randwülste sehr stark entwickelt. Auf dem Durchschnitt ist noch eine Andeutung der Knorpelfuge zu sehen. Die Knochensubstanz ist oberhalb derselben stark verschmälert bis auf 2 bis 3 mm, während die größte Breite entsprechend dem Ansatz des Lig. teres 1 cm beträgt. Ueberall mit Ausnahme der letzterwähnten Stelle ist der Kopf von Knorpel überzogen, der besonders entsprechend den Randwülsten sehr dick wird, während er entsprechend der Furche sich als eine Linie erweist. An der tiefsten Stelle der Furche ist der Knochen derber, fester und umschließt kleine fibröse Stellen. Der Hals erscheint auch auf dem Durchschnitt wie in den Kopf hineingetrieben.

Auch in diesem Falle ergab die mikroskopische Untersuchung Reste subchondraler Entzündung.

Schon nach der Anamnese muß man mehr der Annahme zuneigen, daß es sich um eine osteomyelitische Affektion handelte. Nach den Veränderungen, die sich an dem resezierten Gelenkkopfe fanden, kann es keinem Zweifel unterliegen, daß hier eine osteomyelitische Infektion vorlag. Auch die mikroskopischen Bilder sprechen hierfür. Und auf dem Röntgenbilde sah dieser glatte, breite, an den Rändern pilzförmig überhängende, mit Randwülsten reichlich versehene Kopf wie durch Arthritis deformans verunstaltet aus.

Auf Grund dieser drei Befunde sagt A. Borchard, daß „eine Osteomyelitis des Hüftgelenkes unter wenig charakteristischen und schweren Erscheinungen doch zu schweren Deformierungen führen kann" und folgert weiter, „daß es bestimmte Formen einer osteomyelitischen Entzündung des Hüftgelenkes gibt, welche der Arthritis deformans ähnliche Veränderungen

erzeugen können". Der Gelenkknorpel hat sehr häufig makroskopisch normales Aussehen, erst im histologischen Bild zeigt sich, daß er bei dem Krankheitsprozeß auch in Mitleidenschaft gezogen ist, und zwar ist er teilweise nekrotisch.

Einige Autoren sind der Ansicht, daß die nicht allzu seltene Osteomyelitis epiphysarea des Säuglingsalters, die wegen ihres milden Verlaufes sehr häufig unerkannt bleibt, die Ursache einer später auftretenden Osteochondritis def. juv. cox. ist.

In den meisten Fällen wurde eine bakteriologische Untersuchung des bei der Operation gewonnenen Materials nicht angestellt, oder aber, es ließen sich Bakterien nicht nachweisen. Als erster beschreibt Kidner den positiven Ausfall der bakteriologischen Untersuchung bei einem Fall von Osteochondritis, und zwar wurde Staphylococcus pyogenes aureus gefunden. Weitere positive Ergebnisse sind im Jahre 1930 durch Phemister und seine Mitarbeiter veröffentlicht worden. Sie fanden bei Osteochondritis def. juv. cox. sowie in einem Fall von Köhler und bei zwei Kienböck — Malazien Streptococcen. Da dieser Fall dem eigenen weitgehend gleicht, soll eingehender berichtet werden. Die Krankengeschichte des Falles von Osteochondritis def. juv. cox. (Phemister, Fall 3) ist kurz gefaßt folgende:

Fig. 6 (case 3) — Legg-Perthes' disease with cavity in neck (*a*), which was examined at biopsy.

Knabe, 12 Jahre alt. Seit einem Jahre Schmerzen in beiden Hüftgelenken. Ursache unbekannt. Tonsillen vergrößert. Bewegung in beiden Hüftgelenken behindert. Röntgenaufnahme zeigt vorgeschrittene Osteochondritis in beiden Hüften. Abgeflachte Köpfe. Verbreiterter Hals. Ein großes ovales Gebiet mit geringerer Dichte in dem juxta-epiphysären Teil des oberen und lateralen Teiles des linken Halses.

Operation des Krankheitsherdes wurde ausgeführt. Mehrere ccm klarer Flüssigkeit befanden sich im Hüftspalt. Bei Eröffnung des Halses fand sich eine Höhle mit dunklem fleischigem Gewebe mit gelblich-weißen Punkten und einigen feinen Knochentrabekeln. Es wurde curettiert. Kulturen mit Operationsmaterial, das aus dem Hals entnommen

wurde, wurden auf aerobischen und anaerobischen Blutagarplatten gemacht. Es wuchs Alpha — haemolytischer grün-produzierender Streptococcus auf den Kulturen. Am 10. Tag, Temperatur 100 F., ergab Blutkultur denselben Erreger, wie Kultur mit dem aus der Hüfte gewonnenen Material. Intravenöse Injektion bei Hunden und Kaninchen ergab keine Knochenveränderungen.

Histologische Untersuchung der Gewebe ergab ausgedehnte Knochenabsorption mit Ersatz durch haemorrhagisches und teilweise degeneriertes fibroblastisches Gewebe. Ein kleines Stück Knorpel, vom Kopf geschnitten, zeigte ausgedehnte Beschädigung durch denselben Gewebetyp. Es fanden sich einige Gebiete von polymorph-nucleärer Infiltration und ein gut Teil ausgeströmten Blutes. Kleinere Teile des Knochens befanden sich im Zustand der Absorption. Das histologische Bild zeigte also Knochennekrose, fibroblastische Proliferation, Nekrose, Haemorrhagie und leukocytäre Infiltration.

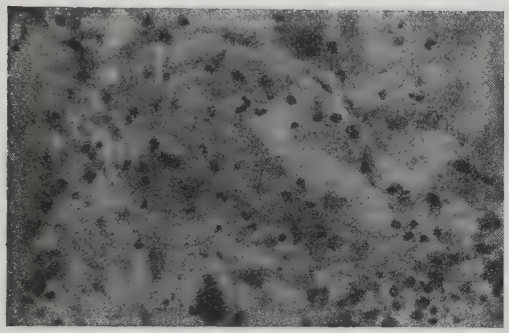

Fig 7 (case 3).—Leukocytic infiltration of the breaking down tissues occupying cavity in neck.

Patient von den Symtomen allmählich erholt. Fünf Jahre später zeigte er geheilte aber außerordentlich deformierte Femurköpfe mit mäßiger Bewegungsbehinderung, fast gleichmäßig in beiden Gelenken.

Phemister sagt zu diesem Fall: „Es ist Grund vorhanden anzunehmen, daß der auf den Femurhalskulturen gewachsene Erreger in dem entfernten Gewebe enthalten war, bewiesen durch das Wachstum desselben Erregers auf einer Blutkultur, 8 Tage post operationem. Es bleibt die Frage, ob der Erreger die Ursache der Krankheit war, oder ob er sekundär aus dem Blute eingewandert ist."

Phemister berichtet in seiner Arbeit dann noch über eine Arbeit Kendalls. Wie Phemister Streptococcus viridans, so hat Kendall dreimal Staphylococcen in Knochencysten gefunden.

Die Fälle von Borchard, Kidner, Phemister und der in der Universitätsklinik Münster (Westf.) beobachtete Fall zeigen, daß, obwohl viele Autoren die bisher erhobenen bakteriologischen Befunde nicht für unbedingt beweisend halten (u. a. Albert Key, zit. Phemister), doch die Möglichkeit besteht,

daß die Osteochondritis def. juv. cox. die Folge einer Infektion des Knochens ist. Diese „Perthes"-Fälle sind alle epiphysäre Osteomyelitiden unter dem Bilde des Perthes.

Für das Zustandekommen einer Osteochondritis def. juv. cox. durch Infektion des Knochens kann man sich verschiedene Wege vorstellen. Auch hierbei, wie bei der traumatischen Entstehung ist das Wesentliche eine Ernährungsstörung in der knöchernen Epiphyse.

G. Perthes, R. Eden, G. Axhausen, G. Riedel u. a. erklären das Zustandekommen der Perthes'schen Krankheit dadurch, daß infolge einer schwach virulenten Infektion des ganzen Gelenkkapselraumes eine leichte Entzündung des Gelenkes hervorgerufen wird. Dabei sammeln sich größere Flüssigkeitsmengen im Gelenk an. Der Flüssigkeitsdruck wird die unter der Synovialis verlaufenden Gefäße beeinflussen und so die normale Ernährung der Epiphyse stören. Die Folge davon wird sein, daß die Epiphyse teilweise oder völlig nekrotisch wird, je nach dem Umfang der Ernährungsstörung. An die primäre Nekrose der knöchernen Epiphyse schließen sich dann die sekundären Veränderungen im Sinne der Perthes'schen Krankheit an.

Die zweite Theorie über die Aetiologie der Osteochondritis def. juv. cox. ist die der blanden Embolie. Man glaubte, daß allein schon der mechanische Verschluß einer oder mehrerer Endarterien der Epiphyse durch einen bakteriellen Embolus zu Ernährungsstörungen und zu Störungen der normalen Wachstums- und Verknöcherungsvorgänge in dem befallenen Knochenabschnitt führen kann. G. Axhausen, K. Vogel und H. Walter haben versucht, die Theorie durch das Tierexperiment zu beweisen, sind dabei aber nicht zu unbedingt überzeugenden Ergebnissen gekommen. Die embolische Theorie in der Form, daß das Wirksame bei der blanden Embolie der mechanische Verschluß einer Endarterie ist, haben die meisten Autoren abgelehnt. Man kann sich auch nicht vorstellen, wo ein solcher Embolus angreift, wenn er z. B. zur Totalnekrose der Epiphyse führt und es ist unwahrscheinlich, daß alle Arterien, die die Epiphyse versorgen, gleichzeitig embolisiert werden.

Nach dem oben Gesagten genügt also die rein mechanische Wirkung eines bakteriellen Embolus nicht, eine ausgedehntere Ernährungsstörung und damit Veränderungen des Hüftkopfes im Sinne der Osteochondritis def. juv. cox. hervorzurufen. Hierzu ist vielmehr die toxische Wirkung des Embolus notwendig. Der Umfang und die Schwere der Veränderungen, die durch einen solchen infizierten oder bakteriellen Embolus hervorgerufen werden, richtet sich ganz nach der Art und Virulenz der eingeschwemmten Bakterien. Es ist bekannt, daß Gewebsschäden nicht nur durch lebende Bakterien und ihre Stoffwechselprodukte hervorgerufen werden können, sondern auch durch tote Bakterien und ihre Zerfallsprodukte, die Endotoxine. Auch letztere können Eiterbildung anregen. Es ist demnach kaum möglich, daß ein aus abgetöteten Bakterien zusammengesetzter Em-

bolus lediglich eine rein mechanische Wirkung hat, sondern er wird, wenn er überhaupt eine Wirkung entfaltet, das ihn an seinem Ansiedlungsort umgebende Gewebe durch seine Zerfallsprodukte schädigen.

Im allgemeinen wird es sich aber bei der Embolie um virulente Bakterien handeln, besonders dann, wenn die Perthes'sche Krankheit im Anschluß an eine akute Infektionskrankheit auftritt. Der Verlauf der Knocheninfektion mit virulenten Bakterien ist abhängig von der Stärke der Virulenz dieser Erreger und von der Fähigkeit des Organismus Schutzstoffe zu bilden. Gegen die im Knochen oder Knochenmark abgelagerten Bakterien bildet der Organismus Antitoxine. Halten sich diese Schutzstoffe des Körpers und die Giftstoffe der Bakterien das Gleichgewicht, so bleiben die Bakterien in Ruhe (E. Bergmann). Daraus erklärt es sich, daß kleine subchondrale Nekroseherde ohne besondere Entzündungserscheinungen entstehen und jahrelang immer dieselbe Größe behalten können, wie dies z. B. bei scheinbar ausgeheilten Säuglingsosteomyelitiden der Fall sein kann. Die Knochenveränderungen werden erst dann weiter fortschreiten, wenn das Gleichgewicht zu Gunsten der Bakterien gestört wird.

Den gleichen Krankheitsverlauf könnte man sich auch vorstellen bei der Infektion des Knochens mit schwach virulenten Bakterien oder mit Bakterien, deren Vermehrungsfähigkeit aufgehoben ist. Nach Phemister ist es Kendall gelungen, Keime so zu schwächen, daß sie nur die Vermehrungsfähigkeit einbüßten. Den schleichenden Verlauf der Knocheninfektion kann man sich also auf diese Weise leicht erklären.

Die Osteochondritis def. juv. cox. könnte auch hervorgerufen werden durch Ansiedlung einzelner im Blute kreisender Bakterien in den feinsten Knochengefäßen oder im Epiphysenmark.

Auf welche Weise die Bakterien auch immer in den Knochen hineingelangt sein mögen, sei es als Embolus, sei es einzeln, in jedem Falle werden sie am Orte ihrer Ansiedlung das umgebende Gewebe und kleine Gefäße in einem mehr oder weniger großen Knochenabschnitt toxisch schädigen. Es kommt zu Kreislauf- und Ernährungsstörungen in der Epiphyse, die dann weiter zur teilweisen oder völligen Nekrose der Epiphyse führen, an die sich Veränderungen im Sinne der Osteochondritis def. juv. cox. anschließen.

Ist es im Verlaufe einer Osteomyelitis epiphysarea, die subchondral verlaufen ist, zur Abstoßung eines Sequesters gekommen, so kann sich, wenn die Osteomyelitis nicht weiter um sich greift, auf der Basis dieser Osteomyelitis die Osteochondritis def. juv. cox. entwickeln. Der Sequester stellt eine Unterbrechung des Blutkreislaufes dar und wirkt außerdem toxisch auf das noch vorhandene gesunde Gewebe. Die Folge wird eine verminderte Tragfähigkeit und eine sekundäre Perthes'sche Krankheit sein.

Bei den bisher beschriebenen Möglichkeiten der Entstehung der Osteochondritis def. juv. cox. ist die bakterielle Infektion

des Knochens das Primäre und die Veränderungen des Hüftkopfes im Sinne der Perthes'schen Krankheit das Sekundäre. Als letztes wäre noch daran zu denken, daß die Osteochondritis def. juv. cox. das Primäre sein könnte und eine Knocheninfektion das Sekundäre. Zu Beginn der Erkrankung findet man bei der Osteochondritis Blutungsherde. Da sich nun im Blute kreisende Bakterien im allgemeinen an einem Locus minoris resistentiae ansiedeln, ein Blutungsherd ist ja als solcher aufzufassen, wäre es möglich, daß sich hier die Bakterien festsetzen. Handelt es sich dabei um giftschwache Bakterien, so würden Entzündungserscheinungen von Seiten des Gelenkes wahrscheinlich garnicht auftreten. Der schon vorhandene osteochondritische Prozeß wird vielleicht durch die Wirkung der Bakterien beschleunigt.

Auffallend und eigenartig ist es, daß die durch Infektion des Knochens entstandenen Herde lediglich auf die Epiphyse beschränkt bleiben und daß der Prozeß subchondral, ohne Gelenkbeteiligung verläuft. Man hat dies auf verschiedene Art zu erklären versucht, so sehen z. B. einige Autoren in der Gefäßanordnung in der Meta- und Epiphyse ein begünstigendes Moment für die Ablagerung von Bakterien. Wie anatomische Untersuchungen gezeigt haben (E. Lexer, A. Nußbaum u. a.), sind die Gefäße in der Metaphyse Endarterien, dagegen sind in der Epiphyse und Diaphyse Anastomosen vorhanden. Dazu kommt, daß das Kapillarnetz in der Metaphyse ganz besonders reich verzweigt ist. Die günstigsten Bedingungen, rein mechanischer Art, für die Ansiedlung von Bakterien sind demnach in der Metaphyse. Tatsächlich ist die Metaphyse auch sehr häufig an der Osteomyelitis epiphysarea bezw. Osteochondritis def. juv. cox. mitbeteiligt und ist oft auch der primäre Sitz der Infektion bei der akuten Osteomyelitis. Von der Metaphyse aus greift die Infektion direkt auf die Wachstumszone über, die aber auch durch die Veränderung des Gewebes ihrer Nachbarschaft, vielleicht durch Gefäßverödung in der Ernährung chronisch gestört sein kann. Im allgemeinen ist jedoch der primäre Sitz der Infektion nicht die Metaphyse, sondern die Epiphyse. E. Bergmann glaubt diese Tatsache damit erklären zu können, daß zwischen Bakterien und Gewebe irgend welche chemische Affinitäten bestehen. Vorläufig sind aber diese Dinge noch nicht geklärt.

Kehren wir nun zu unserem Fall selbst zurück. Die Erkrankung des R. begann im Jahre 1925, im 17. Lebensjahr des Patienten. Bereits ein Jahr und dann wieder wenige Tage vor dem ersten Auftreten der Hüftaffektion erlitt der Patient je einen leichten Unfall. Das eine Mal eine Quetschung beider Hüften, das andere Mal fiel er auf das linke Knie. Beiden Unfällen maß der Patient so wenig Bedeutung bei, daß er nicht einmal ärztliche Hilfe in Anspruch nahm und ruhig weiterarbeiten konnte. Daß diese leichten Traumen die Ursache der späteren Hüftaffektion geworden sind, ist kaum anzunehmen. Die Erkrankung zeigt vielmehr anfänglich das Bild einer akuten entzündlichen Hüftgelenkserkrankung, denn drei Tage vor dem Auftreten der heftigen Schmerzen am linken Hüftgelenk bestand

eine starke Schwellung der linken Leistendrüsen. Anfänglich hielt man die Hüftaffektion für Coxitis tuberkulosa. In den Jahren 1925 bis 1930 wurde der Patient mehrfach mit Streckverbänden, Heißluft, Massage und Höhensonne im Krankenhaus behandelt. Eine Heilung konnte nicht erzielt werden, jedoch besserte sich das Befinden des Patienten immer so weit, daß er zeitweise selbst schwere körperliche Arbeiten verrichten konnte (landwirtschaftlicher Arbeiter, Schlepper, Milchhändler).

Die Vorgeschichte gibt also das Bild einer Erkrankung der linken Hüfte, die, im Anschluß an ein akut entzündliches Stadium in ein chronisches Stadium von 5jähriger Dauer übergeht.

Abgesehen von der linken Hüfte zeigen die Organe des Patienten bei der Aufnahme in die chirurgische Universitätsklinik Münster (Westf.) keinen krankhaften Befund. Insbesondere finden sich keine Erkrankungen der endokrinen Drüsen, keine Anzeichen für Rachitis, Tuberkulose oder Lues. Der klinische Befund der linken Hüfte zeigt Bewegungsbehinderungen im Sinne der Beugung, Streckung, Außen- und Innenrotation und völlige Aufhebung der Abduktion. Das Trendelenburg'sche Phaenomen ist positiv. Der Gang ist leicht hinkend. Es besteht kein Stauch- und Druckschmerz. Klinisch bietet damit die linke Hüfte des Patienten das Bild der Osteochondritis def. juv. cox.

Die klinische Diagnose wird gestützt durch den Röntgenbefund. Der linke Oberschenkelkopf ist abgeflacht, walzenförmig deformiert und trägt pilzartige Randwucherungen. Diese Veränderungen sind typisch für die Osteochondritis def. juv. cox. Im oberen medialen Teil des Schenkelkopfes sieht man eine Aufhellung. Aufhellungen, als Zeichen der Knochenrarefikation und des Knochenabbaues, und Verdichtungen des Knochenschattens, als Zeichen reparativer Knochenapposition, finden sich nebeneinander, sowohl bei der Osteochondritis def. juv. cox. als auch bei der Osteomyelitis epiphysarea. Bei der Operation zeigte sich, daß der Aufhellungsherd nicht durch aseptische Nekrose zustande gekommen war, sondern durch Staphylococceninfektion des Epiphysenknochens. In der Höhle, die der Aufhellung entspricht, liegt ein vollständig sequestrierter Knochenkern. Im Röntgenbilde ist dieser Sequester nur schwer zu erkennen, weil der Schatten des Sequesters in den Beckenschatten fällt. Der Schenkelhals erscheint verkürzt. Die leichte Abknickung des rechten Schenkelhalses spricht für Osteochondritis def. juv. cox. Sie ist auf die vermehrte Belastung des gesunden Beines zurückzuführen.

Von besonderer Bedeutung ist als letztes der Operationsbefund. Entsprechend dem Röntgenbilde ist der Kopf abgeplattet, walzenförmig deformiert und trägt pilzartige Randwucherungen, die den Hals etwas überragen. Die Randwucherungen sind von Knorpel überzogen. Bis auf einen kleinen Abschnitt ist der Knorpelüberzug des Kopfes makroskopisch unverändert. Unter einem kleinen zwiebelschalenähnlich aufgefaserten Knorpelabschnitt liegt eine mandelkerngroße unregelmäßige Höhle und in

dieser ein Sequester. Der Sequester ist schmal, länglich und sehr zackig und rauh. Aus dem Inhalt der Höhle konnten Staphylococcen gezüchtet werden.

Der linke Femurkopf zeigt also neben einer, auf einen kleinen Herd beschränkten Osteomyelitis epiphysarea Veränderungen im Sinne der Osteochondritis def. juv. cox.

Zusammengefaßt ergibt sich aus diesen Befunden, daß es sich bei dem Patienten R. um eine infektiöse Erkrankung der Hüfte gehandelt hat, bei der in chronischem Verlauf der Hüftkopf im Sinne der Osteochondritis def. juv. cox. verändert wurde. Das Primäre der Erkrankung war wahrscheinlich eine Infektion des Knochens, eine Osteomyelitis. Die Osteomyelitis blieb auf einen kleinen Herd beschränkt. Im Bereiche des von der Osteomyelitis befallenen Knochenabschnittes ist es zur Abstoßung eines Sequesters gekommen. Der osteomyelitische Herd mit dem darin liegenden Sequerster sind das wesentliche Moment für das Zustandekommen der Osteochondritis, denn sie schädigten durch Toxine das umgebende gesunde Gewebe und bildeten ein Hindernis in der normalen Blutversorgung der Epiphyse. Infolgedessen war der Knochen unter der Belastung nicht mehr widerstandsfähig genug und es kam zu den Umformungen bezw. reaktiven Knochenneubildungen am Femurkopf im Sinne der Osteochondritis def. juv. cox. Die Erkrankung verlief subchondral ohne ausgedehntere Schädigung des Epiphysenknorpels.

Für die entzündliche Genese der Hüfterkrankung spricht die Schwellung der Leistendrüsen zu Beginn der Krankheitserscheinungen. Vielleicht war diese entzündliche Reaktion gleichlaufend mit der Infektion des Knochens. Die Eintrittspforte der Bakterien ist nicht bekannt. Es kann möglich sein, daß der Patient eine Säuglingsosteomyelitis, die wegen ihres milden Verlaufes nicht erkannt wurde, durchgemacht hat, und daß von dieser Osteomyelitis ein kleiner abgekapselter Herd übriggeblieben war, der durch die beiden Traumen oder durch eins derselben wieder mobilisiert wurde.

Der Fall R. zeigt somit, daß aus einer Osteomyelitis epiphysarea, vorausgesetzt, daß diese nur einen kleinen Teil der Epiphyse befällt und blande verläuft, eine Osteochondritis def. juv. cox. entstehen kann. Bei progredientem Charakter der Osteomyelitis epiphysarea können sich osteochondritische Veränderungen nicht herausbilden. Daraus ergibt sich, daß die Folge einer Infektion des Knochens einmal eine Osteomyelitis epiphysarea sein kann, das andere Mal eine Osteomyelitis epiphysarea, bei der gleichzeitig der Hüftkopf im Sinne der Osteochondritis def. juv. cox. (Calvé-Legg-Perthes) verändert wird. Der Ausgang der Knocheninfektion ist abhängig von der Virulenz und Art der Bakterien und von der Abwehrfähigkeit des erkrankten Organismus.

Ein Vergleich der Osteochondritis def. juv. cox. (Calvé-Legg-Perthes) mit der Osteomyelitis epiphysarea zeigt also, daß beide Erkrankungen, obwohl sie in ihrem Wesen voneinander grundverschieden sind, unter dem Bilde des „Perthes" auftreten können.

Lebenslauf.

Ich, Heinz Brüggemann, bin am 29. 9. 1906 als Sohn des Lokomotivführers H. Brüggemann zu Bochum i. W. geboren. Nach dem Verlassen der Volksschule in Bochum besuchte ich die Oberrealschule II in Bochum und legte Ostern 1925 die Reifeprüfung ab.

Nach zweisemestrigem technischen und viersemestrigem medizinischen Studium in München und Marburg a. d. Lahn bestand ich im Oktober 1928 in Marburg die ärztliche Vorprüfung und nach weiteren 6 klinischen Semestern, die ich in Marburg und Münster i. W. studierte, im Februar 1932 in Münster das ärztliche Staatsexamen.

Am 1. März 1933 erhalte ich die ärztliche Approbation.